

# Abces pancreatic

By camy

Created 02/19/2009 - 21:02

- [Generalitati](#) [1]
- [Diagnostic](#) [2]
- [Tratament](#) [3]
- [Imagini](#) [4]

## Generalitati

### Ce este abcesul pancreatic?

Abcesul pancreatic este o colectie de puroi, bine delimitata, care rezulta din inflamatia tesutului necroza al pancreasului asociat cu un proces de lichefiere.

Abcesul pancreatic este o complicatie tarzie a pancreatitei acute necrozate, care se formeaza la mai mult de 4 saptamani de la atacul de pancreatita. Abcesele pancreatice pot fi unice sau multiple si variaza ca dimensiune. Aproximativ 3% din pacientii cu pancreatita acuta dezvolta un Abces pancreatic. Nu exista diferente in ceea ce priveste frecventa formarii abcesului pancreatic in functie de sex (apar in proportie relativ egala la femei si barbati).

### Cum se formeaza abcesul pancreatic?

Pancreatita acuta necrozata este cea mai severa forma de inflamatie asociata cu pancreatita. Inflamatiile determina moartea celulelor pancreatice, cu formarea tesutului necrotic, care se poate infecta. Cantitatea de tesut necrotic este cel mai important predictor de mortalitate in pancreatita acuta necrozata. Dupa ce se produce necroza pancreatica, evolutia poate fi in 3 directii: rezolutie (vindecare), pseudochist sau abces.

Abcesul pancreatic se poate forma prin diverse mecanisme:

- formarea unui perete fibros in jurul colectiei fluide
- ulcer duodenal penetrant
- infectia pseudochisturilor.

Pseudochisturile sunt o complicatie a pancreatitei acute necrozate. Pseudochistul reprezinta sechestrarea de tesut necrotic (mort) in jurul carui se formeaza o capsula fibroasa. Daca se produce infectia tesutului necrotic conduce la formarea abcesului pancreatic.

### Care sunt cauzele abcesului pancreatic?

Infectarea pseudochisturilor este o modalitate prin care se pot forma abcesele pancreatice, desi pseudochisturile nu sunt absolut necesare pentru formarea abcesului. Studiile sugereaza ca abcesul pancreatic rezulta prin translocarea florei bacteriene de la nivelul colonului. Cele mai frecvente bacterii izolate in abcesul pancreatic sunt bacteriile enterice si Candida.

### Care sunt manifestarile clinice in abcesul pancreatic?

Pacientul acuza Dureri abdominale (sugereaza iritatie peritoneului), cu sau fara palparea unei formatiuni la nivelul epigastrului (etaj abdominal superior). Deasemenea poate apare febra, frisonul, greata, varsaturile, scaderea poftei de mancare.

Alte semne sunt nespecifice si includ:

- semnele vitale anormale (frecventa cardiaca, frecventa respiratorie, tensiune arteriala) care sunt legate de aparitia sepsisului
- aparare abdominala (contractura musculaturii abdominale)
- sensibilitate la palparea abdomenului
- abdomen destins.

### Care sunt complicatiile abcesului pancreatic?

Pacientii au risc de sepsis (infectie bacteriana generalizata) si, in cele din urma, chiar deces. Rata

mortalitatii este de 100% in cazul in care interventia chirurgicale si drenajul percutanat nu sunt efectuate de urgenta.

Abcesul pancreatic poate, de asemenea, determina obstructie prin compresie la nivelul colonului, stomacului, duodenului si cailor biliare principale. Alte complicatii sunt fistulele (comunicari anormale intre intestin si piele, intestin si structuri vasculare), hemoragii pancreatice, pancreatite recurente, etc.

## Diagnostic

### Analizele de laborator

Nu exista analize de laborator specifice pentru abcesul pancreatic. Cresterea globulelor albe (leucocite) din sange, cu devierea spre stanga a formulei leucocitare si culturi de sange (hemoculturi) pozitive sunt sugestive pentru diagnostic. Nivelul enzimelor pancreatice nu se coreleaza cu riscul de Abces pancreatic.

### Teste imagistice

Testele imagistice pot evidentia prezenta aerului in tesutul necrotic, ceea ce este specific pentru abcesul pancreatic.

**Computer tomografia (CT)** abdominala cu substanta de contrast, **ecografia** (efectuata endoscopic sau transabdominal) si **rezonanta magnetica nucleara (IRM)** cu gadolinu sunt metode imagistice utile pentru diagnosticul abcesului pancreatic. Rezonanta magnetica nucleara este metoda preferata, deoarece utilizarea substantelor de contrast iodate (in CT) poate duce la devitalizarea tesutului, crescand cantitatea de tesutul necrotic.

Efectuarea acestor teste se recomanda pacientilor cu pancreatita acuta necrozata care prezinta o agravare a durerilor abdominale, dezvoltata simptome de obstructie sau au manifestarile clinice prelungite.

### Aspiratie cu ac ghidat ecografic sau CT (computer tomografic)

In cazul abcesului pancreatic, aspiratia cu ac ghidat ecografic sau CT permite recoltarea de lichid din interiorul acestuia. Prezenta florei bacteriene sau fungice (evidentiata prin coloratia Gram sau cultura) in acest lichid de aspiratie este esentiala pentru diagnosticul abcesului pancreatic.

## Tratament

### Tratament medicamentos

Tratamentul medical este in general de sustinere, cu monitorizarea atenta a tensiunii arteriale si a volumului de sange.

**Antibioticele** sunt tratamentul medical principal in abcesul pancreatic, utilizate pentru prevenirea sepsisului. Administrarea de **fluide** intravenos, **analgezice** si **medicamente vasoconstrictoare** este necesara.

Se interzice total alimentatia pe cale orala.

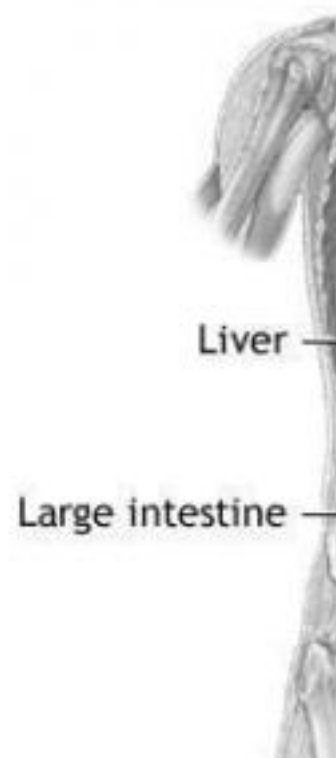
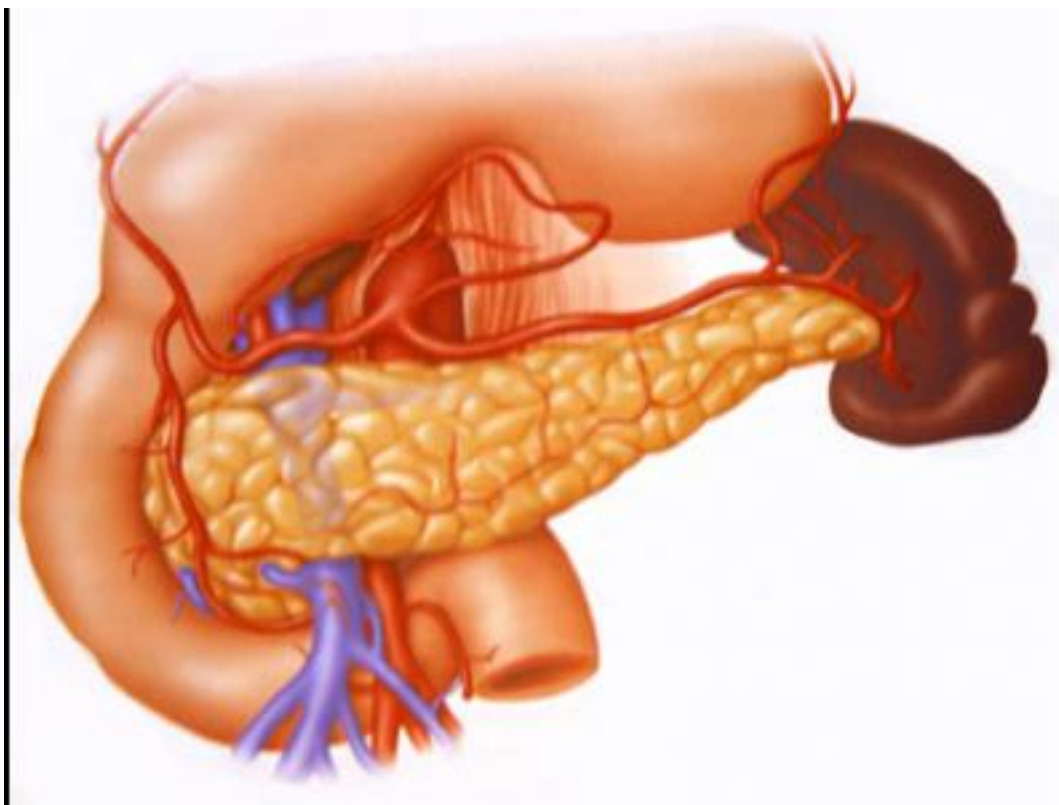
### Tratament chirurgical

**Drenarea abcesului** este tratamentul de electie pentru abcesul pancreatic. Drenarea abcesului (plasarea unui tub) prin ghidaj CT s-a dovedit mai putin eficient decat drenajul clasic (cu deschiderea abdomenului) sau laparoscopic. Drenarea abcesului se poate face si prin ghidaj endoscopic (transgastic). Metoda de drenare prin ghidaj CT este utila pentru pacientii care nu pot tolera o procedura deschisa.

## Imagini

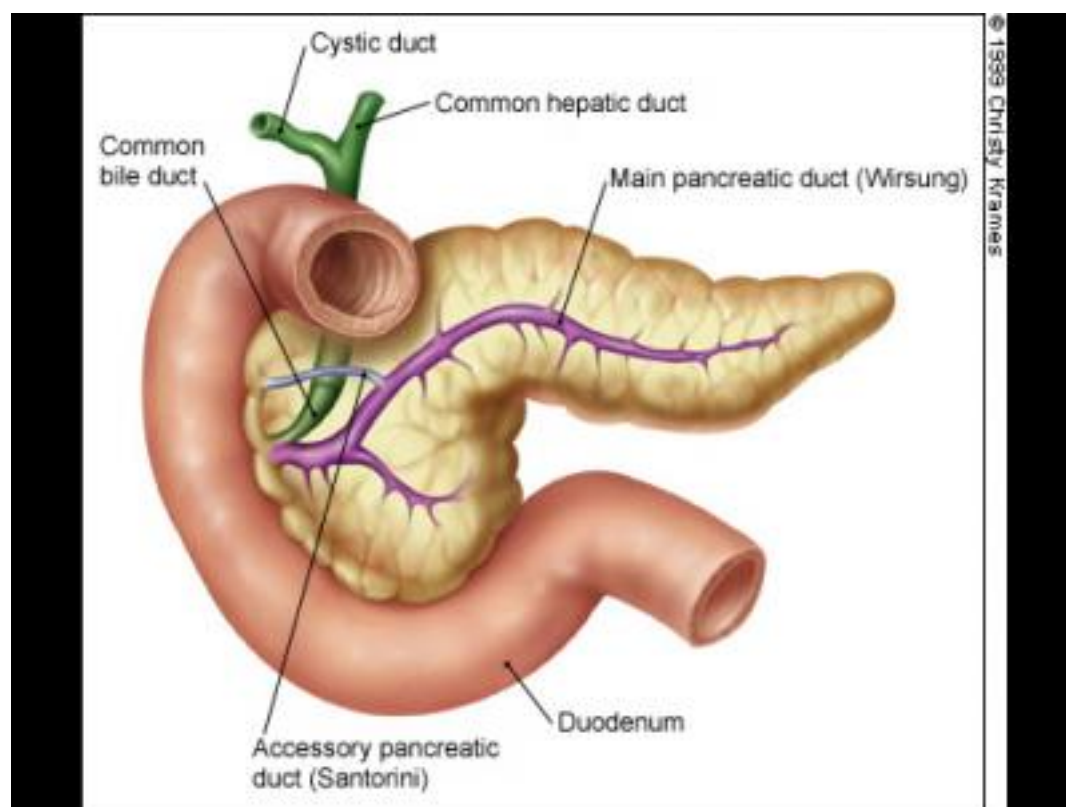
## Abces pancreatic

Published on Sanatate, medicina, tratament (<http://www.i-medic.ro>)



## Abces pancreatic

Published on Sanatate, medicina, tratament (<http://www.i-medic.ro>)



- [Chirurgie generala](#)
- [Gastroentero](#)
- [ANALGEZICE](#)
- [ANTIBIOTICE](#)
- [ANTIEMETICE](#)
- [Antiinfecioase de uz sistemic](#)
- [Diminuarea apetitului](#)
- [Durere abdominala - localizata pe mijloc sus \(epigastru\)](#)
- [Febra](#)
- [Frison](#)
- [Greata](#)
- [Sange si organe hematopietice](#)
- [Sistemul nervos](#)
- [SUBSTITUENTI DE PLASMA SI SOLUTII PERFUZABILE](#)
- [Tractul digestiv si metabolism](#)
- [Varsaturi \(voma\)](#)

**Source URL:** <http://www.i-medic.ro/boli/abces-pancreatic>

### Links:

- [1] <http://www.i-medic.ro/boli/abces-pancreatic#tabs-generalitati>
- [2] <http://www.i-medic.ro/boli/abces-pancreatic#tabs-diagnostic>
- [3] <http://www.i-medic.ro/boli/abces-pancreatic#tabs-tratament>
- [4] <http://www.i-medic.ro/boli/abces-pancreatic#tabs-imagini>