

Bronsiolita la copil

By camy

Created 04/05/2009 - 22:16

- [Generalitati](#) [1]
- [Diagnostic](#) [2]
- [Tratament](#) [3]
- [Imagini](#) [4]

Generalitati

Bronsiolita acuta este o boala inflamatorie difuza a cailor respiratorii inferioare de calibru mic, determinate de obstructia acestora prin proces inflamator. Aceasta inflamatie este cauzata virusul sincitial respirator (cel mai frecvent), dar si de virusuri paragripale, adenovirusuri, rinovirusuri si de Mycoplasma pneumoniae. Nu trebuie omisi factorii favorizanti ai bronsiolitei acute care includ: lipsa alimentatiei naturale, conditii de aglomereare la domiciliu, fumul de tigara din incapere (mame fumatoare). Bronsiolita apare in primii doi ani de viata, cu un varf de incidenta la varsta de sase luni. De cativa ani a devenit o problema de sanatate publica, incidenta sa fiind mai crescuta primavara si toamna, si mai mult, nou-nascutii sunt spitalizati pentru detresa respiratorie grava, secundara acestor infectii pulmonare virale.

Simptome si semne:

La sugar debuteaza ca o infectie banala de cai respiratorii cu secretie nazala seroasa (coriza) si stranut, Febra (38-39)

- Retractii intercostale si subcostale
- Raluri fine crepitante si subcrepitante disseminate, predominant la sfarsitul inspirului: expirul este mult prelungit
- Wheezing (zgomot suierator)
- Otita medie acompaniata destul de frecvent boala

Diagnostic

Diagnosticul se pune luand in considerare criteriile:

- elemente de infectie virala respiratorie (rinoree, tuse, febra), epidemie cu virusul sincitial respirator
- semne de obstructie bronsica :expir prelungit, weezing, raluri sibilante, hiperinflatie

Varsta si prezenta semnelor de detresa respiratorie (batai ale aripioarelor nazale, polipnee, tiraj) nu sunt criterii obligatorii pentru diagnostic.

Radiografia toracica nu este recomandata de rutina in evaluarea bronsiolitei acute: se indica doar in forma severa de boala, deteriorare brusca, excluderea unei pneumonii.

Tratament

La domiciliu:

- administrarea de lichide la intervale mici
- antipiretice (paracetamol) cand are febra

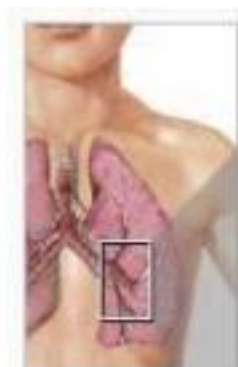Bronsiolita la copil

Published on Sanatate, medicina, tratament (<http://www.i-medic.ro>)

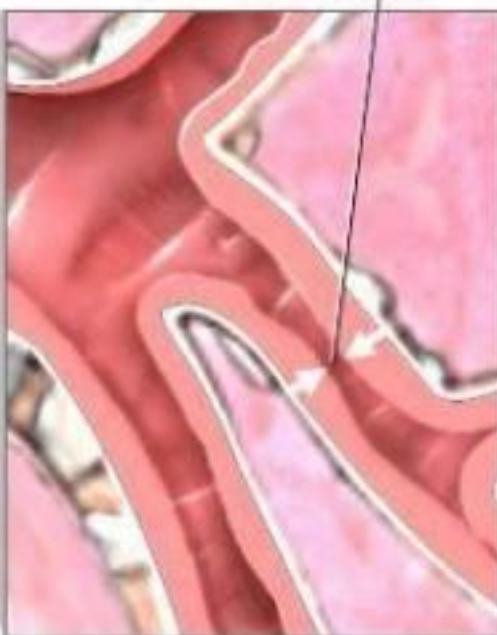- reduceti temperatura in camera la 18-190
- umeziti aerul din camera

Sugarii cu insuficienta respiratorie trebuie spitalizati, dar se recomanda doar tratamentul suportiv si de corectare a principalelor tulburari fiziopatologice.

Imagini



Inflamatiia cailor aeriene



In bronsiolitia caile aeriene se obstrueaza datorita inflamarii peretilor cailor aeriene mici (bronsiolelor)

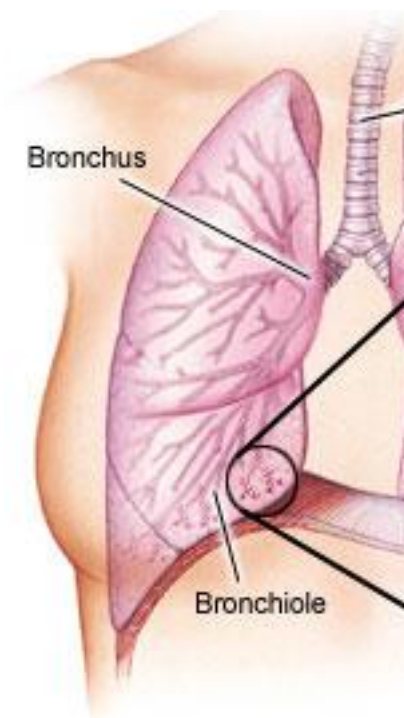
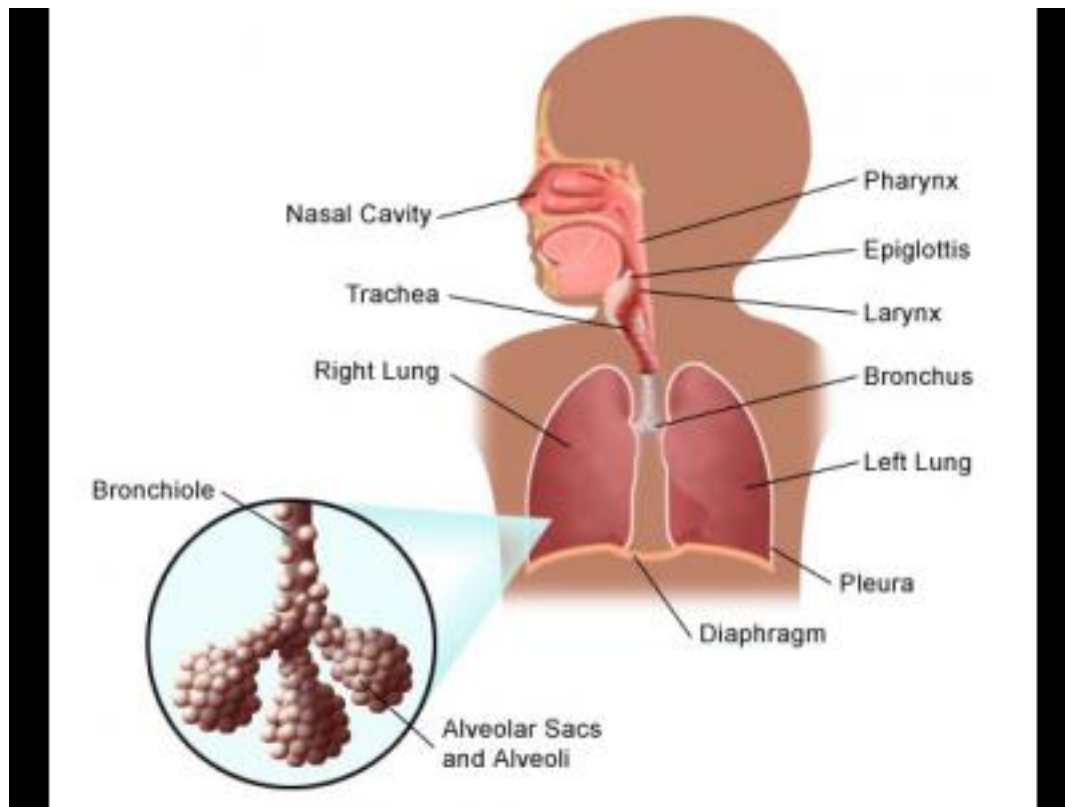
Faringe

Traheea

Plaman drept

Bronsiolita la copil

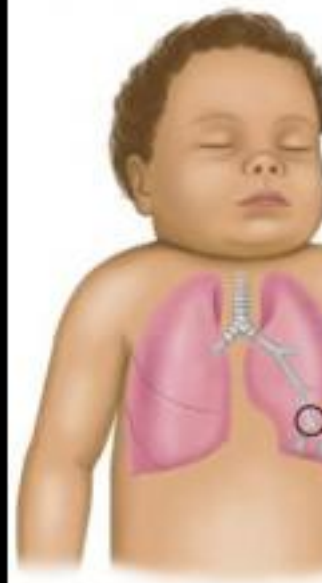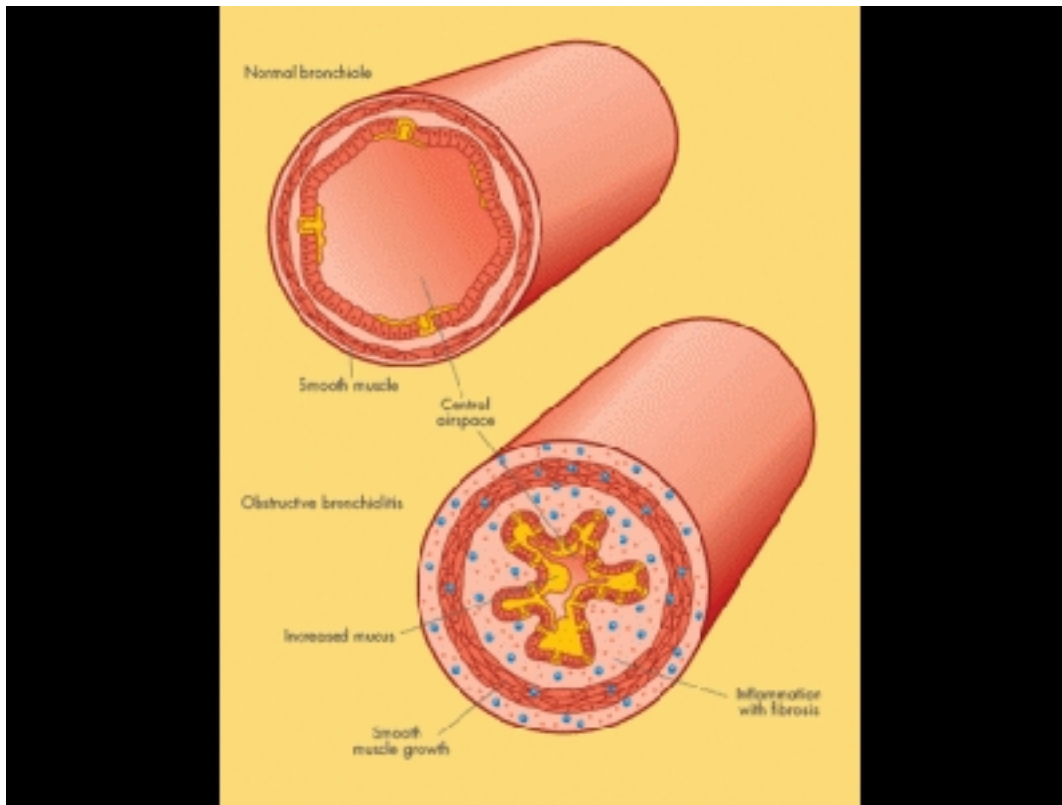
Published on Sanatate, medicina, tratament (<http://www.i-medic.ro>)



© Mayo Foundation for Med

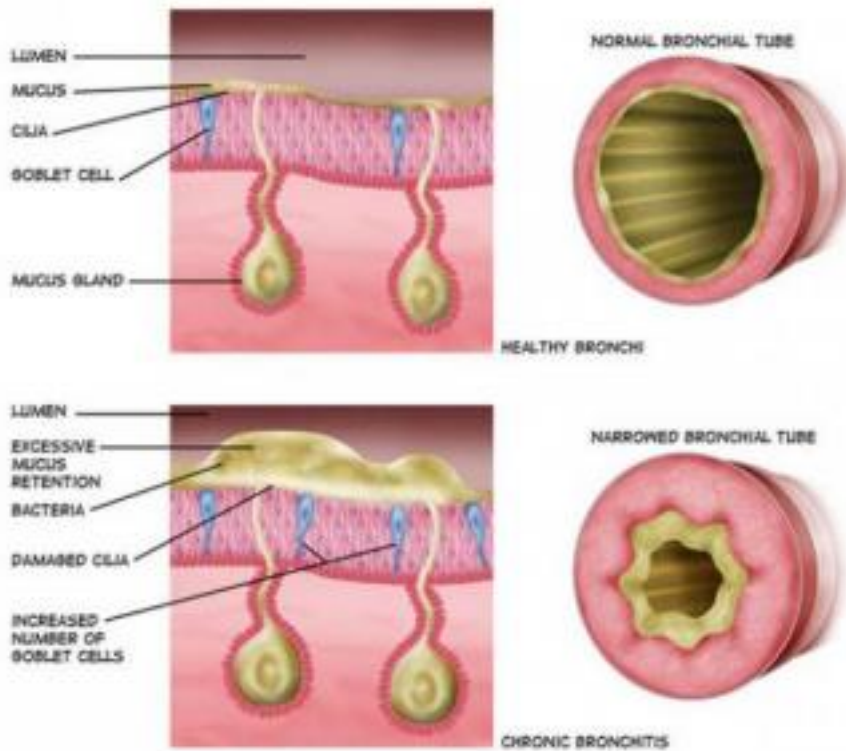
Bronsiolita la copil

Published on Sanatate, medicina, tratament (<http://www.i-medic.ro>)

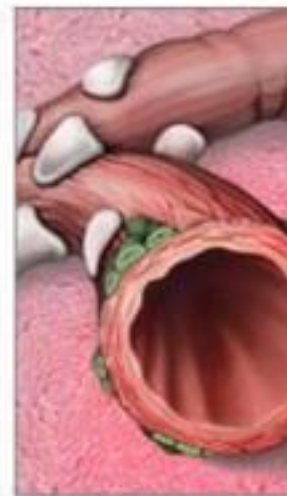

Bronsiolita la copil

Published on Sanatate, medicina, tratament (<http://www.i-medic.ro>)

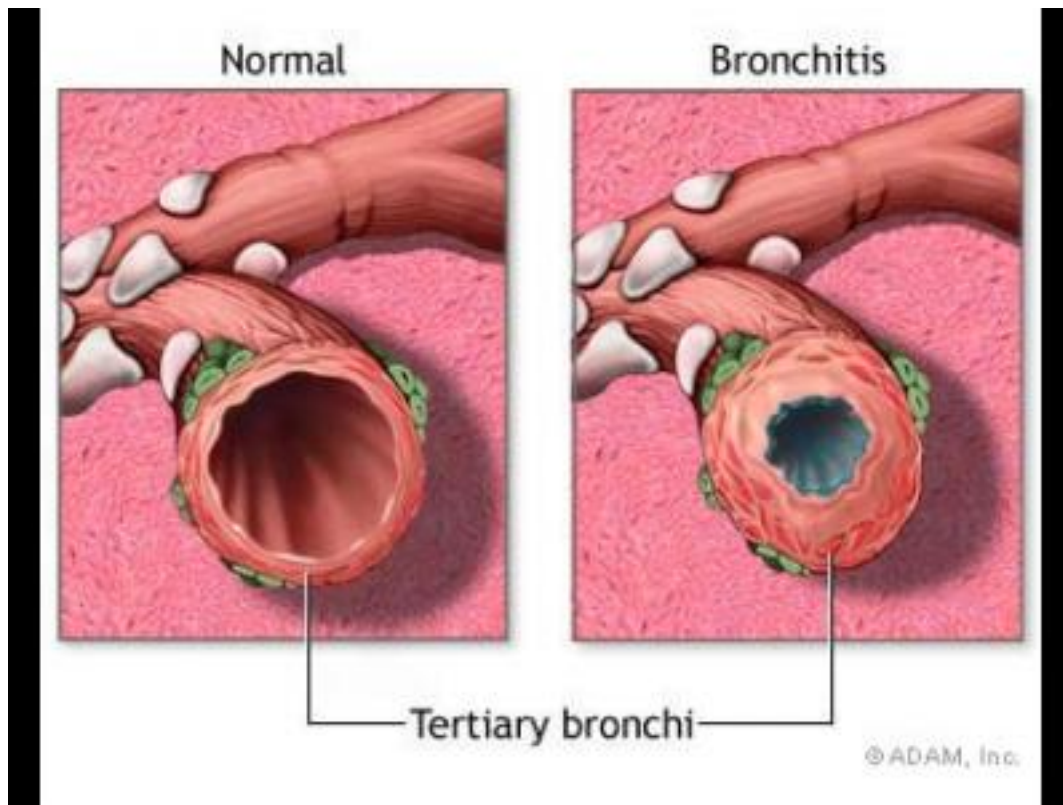


Normal bronch



Bronsiolita la copil

Published on Sanatate, medicina, tratament (<http://www.i-medic.ro>)



- [Pediatrie](#)
- [ANALGEZICE](#)
- [Cianoza \(pielea de culoare albastra\)](#)
- [Respiratie frecventa \(Tahipnee\)](#)
- [Respiratie superficiala](#)
- [Rinoree \(Curgerea nasului\)](#)
- [Sistemul nervos](#)
- [Wheezing \(respiratie suieratoare\)](#)

Source URL: <http://www.i-medic.ro/boli/bronsiolita-la-copil>

Links:

- [1] <http://www.i-medic.ro/boli/bronsiolita-la-copil#tabs-generalitati>
- [2] <http://www.i-medic.ro/boli/bronsiolita-la-copil#tabs-diagnostic>
- [3] <http://www.i-medic.ro/boli/bronsiolita-la-copil#tabs-tratament>
- [4] <http://www.i-medic.ro/boli/bronsiolita-la-copil#tabs-imagini>