

Despicatura valului palatin, palatoschizis sau "gura de lup"

By camy

Created 01/04/2009 - 22:43

- [Generalitati](#) [1]
- [Diagnostic](#) [2]
- [Tratament](#) [3]
- [Imagini](#) [4]

Generalitati

Ce este palatoschizisul?

Palatoschizisul este o deschidere (despicatura) a palatului si a valului palatin. Palatoschizisul poate varia de la o simpla deschidere a partii din spate a palatului (palatul moale) pana la o separare completa a cerului gurii (palatul dur si moale). Despicatura palatului pot fi partiala sau totala, unilaterala sau bilaterala. Despicatura palatului este un defect congenital (aparut in timpul sarcinii). In timpul saptamanilor 6-8 de sarcina, mugurii faciali se unesc pentru a forma palatul. In cazul despicaturii palatine aceasta unire nu se mai produce.

Palatul (bolta palatina sau cerul gurii) este format din palatul dur (situat in partea anterioara, imobil datorita structurii osoase) si palatul moale (situat posterior, mobil datorita structurii musculare) si este acoperit cu un strat de piele subtire. Puteti sa va simtiti palatul ruland limba in partea de sus a gurii. Rolul palatului este de a separa cavitatea nazala de cea bucala (gura). Palatul are un rol extrem de important din punct de vedere al vorbirii. Palatul este, de asemenea, important in digestie, deoarece previne trecerea alimentelor si lichidelor in cavitatea nazala in timpul digestiei.

Despicatura palatine este frecvent asociata cu fanta labiala sau "buza de iepure", in care copilul se naste cu buza superioara despicata.

Formele unilaterale apar mai frecvent, cu o prevalenta de trei ori mai mare pe partea stanga. Fanta palatina este de doua ori mai frecventa in randul fetelor, pe cand fanta labiala (despicatura buzei) este de doua ori mai frecventa in randul baietilor. In comparatie cu populatia europeana, prevalenta este de doua ori mai mare la asiatici, dar de doua ori mai mica in randul africanilor.

Care sunt cauzele?

Cauzele aparitiei fantei palatine sunt insuficient cunoscute. Se considera ca interactiunea dintre factorii genetici si cei de mediu joaca un rol important.

- **Factorii genetici** (ereditatea) - doar 20% din pacientii cu despicatura palatina au istoric familial
- **Factorii de mediu** - acestia sunt nocivi mai ales in cazul in care actioneaza in timpul primului trimestru de sarcina:

- consumul de alcool si droguri

- fumatul

- consumul de medicamente (anticonvulsivante precum fenitoina si valproatul de sodium, corticosteroizii, metotrexatul)

- expunerea la radiatii

- malnutritia

- infectii din timpul sarcinii

Care sunt simptomele?

Prima manifestare clinica la copiii cu despicatura palatina este **dificultatea la supt si inghitire**. La unii copii cu despicatura palatina poate apare curgerea lichidelor prin nas. Exista tetine si biberoane speciale care ajuta copilul sa suga laptele in partea din spate a gatului pentru a inghiti mai usor. Uneori placile dentare pot fi folosite pentru a acoperi palatul si a ajuta copilul sa se alimenteze. In cazul in care copilul are dificultati de hranire, **cresterea in greutate poate fi mai lenta** la

inceput decat in mod normal, dar de obicei isi revine pana la varsta de 6 luni.

Despicatura palatina poate cauza **probleme cu vorbirea**. Dupa ce palatul este reparat chirurgical, majoritatea copiilor vor vorbi normal. Unii copii pot avea o voce nazonata.

Infectiile la nivelul urechii (**otite**) sunt mai frecvente la copiii cu despicatura palatina. Muschii palatini intervin in ventilarea casei timpanului. La fiecare miscare de deglutitie o cantitate mica de aer patrunde in trompele Eustachio (tuburi prin care se elimina secretiile de la nivelul urechii medii). Infectiile apar datorita faptului ca muschii palatini nu mai deschid trompele Eustachio. Acest lucru permite secretiilor de la nivelul urechii medii sa se acumuleze, crescand riscul de infectie si pierdere a auzului.

Dezvoltarea dintilor si a maxilarului uneori poate fi **afectata** de despicatura palatina. O parte din dintii de lapte sau permanenti pot lipsi, pot avea o forma anormala sau pot fi strambi.

De asemenea **adenoiditele** (inflamatia vegetatiilor adenoide) si **amigdalitele** sunt frecvente, totusi nu recomanda se indepartarea chirurgicala a amigdalelor, deoarece ele pot contribui la obtinerea unei pronuntii mai clare a cuvintelor prin reglarea presiunii aerului la nivelul gatului.

Diagnostic

Anamneza (istoricul) urmareste stabirea consumului de droguri sau medicamente in timpul sarcinii, istoricul familial de despicatura a buzelor sau a palatului sau alte defecte congenitale.

Examenul clinic la nastere confirma diagnosticul, despicatura palatina este evidenta la nastere. Examenul fizic trebuie sa arate prezenta sau absenta despicaturii palatine (trebuie palpata).

Ocazional, defectele pot fi observate cu ajutorul **echografiei prenatale**, incepand din saptamanile 14-16 de sarcina, dar acest lucru nu este intotdeauna posibil, fiind in functie de pozitia fatului, de performanta aparatului, dar si de experienta medicului care realizeaza ecografia.

Tratament

Tratament chirurgical

Interventia chirurgicala este, de obicei, efectuata la varsta de 9-14 luni pentru a repara despicatura palatina. Interventia chirurgicala este efectuata in spital, sub anestezie generala.

Interventia chirurgicala pentru despicatura palatina implica unirea fragmentelor de palat pentru a reconstrui palatul. Interventia chirurgicala initiala este destinata crearii unui palat functional, reducerea cantitatii de lichid care se acumuleaza la nivelul urechii medii si ajuta la dezvoltarea corecta a danturii si structurii osoase faciale. In plus, aceasta operatie va ajuta la dezvoltarea vorbirii corecte si a capacitatii de hranire.

Necesitatea de mai multe operatii depinde de severitatea despicaturii palatine, forma si grosimea tesutului disponibil care poate fi folosit pentru a crea palatul. Unii copii necesita mai multe operatii pentru a ajuta la imbunatatirea limbajului.

Interventiile chirurgicale suplimentare pot imbunatati aspectul buzelor si nasului, pot inchide comunicariile dintre gura si nas, pot ajuta la respiratie, stabilizarea si reconstructia maxilarului.

De obicei interventiile chirurgicale sunt programate la cel putin 6 luni distanta, pentru a permite vindecarea si a reduce sansele de cicatrizare defectuoasa.

Interventiile chirurgicale pentru repararea cicatricilor nu pot fi efectuate pana la adolescenta, atunci cand structura faciala este relativ complet dezvoltata.

Tratament stomatologic si ortodontia

Copiii cu palatoschizis sunt adesea supusi tratamentelor stomatologice si ortodontice pentru a indrepta si corecta pozitia dintilor si indepartarea spatiilor libere provocate de despicatura palatina. Dintii sanatosi sunt foarte importanti pentru copiii cu despicatura palatina, deoarece sunt necesari pentru dezvoltarea corecta a vorbirii.

Copiii cu despicatura palatina au adesea defecte de creasta alveolara. Creasta alveolara este cavitatea osoasa in care este implantat dintele. Defectele crestei alveolare pot deplasa, inclina sau roti dintii permanenti sau pot impiedica aparitia dintilor permanenti. Aceste probleme pot fi corectate

cu ajutorul grefelor de tesut osos la nivelul alveolelor.

Tratament ortodontic de obicei, implica mai multe etape. Prima etapa, incepe asa odata cu aparitia dintilor permanenti. Arcada dentara superioara este rotunjita si maxilarul superior este largit (expansiunea arcadei superioare). Se utilizeaza aparate fixe de expansiune, plasate in interiorul gurii. Largirea maxilarului poate fi urmata de o grefa osoasa alveolara.

Pentru a incepe a doua etapa trebuie sa asteptati pana cand apar toti dintii permanenti si presupune scoaterea dintilor suplimentari, adaugarea de implant dentare (daca lipsesc dinti) sau aplicarea de proteze pentru a indrepta dintii.

La aproximativ 25% din copiii cu palatoschizis, cresterea maxilarului superior nu tine pasul cu cresterea maxilarului inferior. Acesti copii (ca adolescenti sau adulti tineri) pot avea nevoie de interventie chirurgicala ortognata pentru a alinia dintii si a ajuta la dezvoltarea maxilarului superior. La acesti copii, faza a doua de ortodontie poate include o operatie numita osteotomie a maxilarului superior, care consta in rezectia maxilarului si deplasarea lui in jos si inainte. Acest lucru necesita, de obicei, o alta grefa osoasa pentru stabilitate.

Tratamentul logopedic

Copii cu palatoschizis poate avea probleme de vorbire, voce nazala sau limbaj greu de inteles. La unii copii interventia chirurgicala poate rezolva problema complet. Inceperea tratamentului logopedic cat mai devreme este elementul cheie in rezolvarea acestor probleme. Un copil cu despicatura palatina ar trebui sa inceapa tratamentul logopedic la varsta de 18 luni-2 ani.

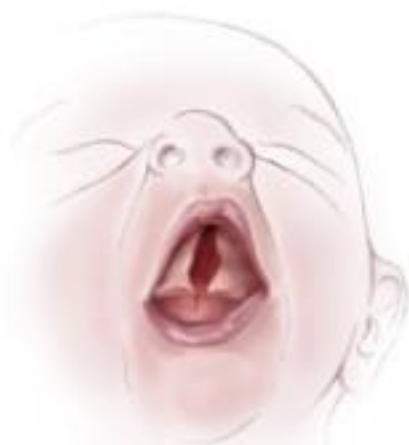Alimentatie

Copii cu despicatura palatina au dificultati la supt si inghitire, este dificil pentru un astfel de copil sa suga suficient lapte.

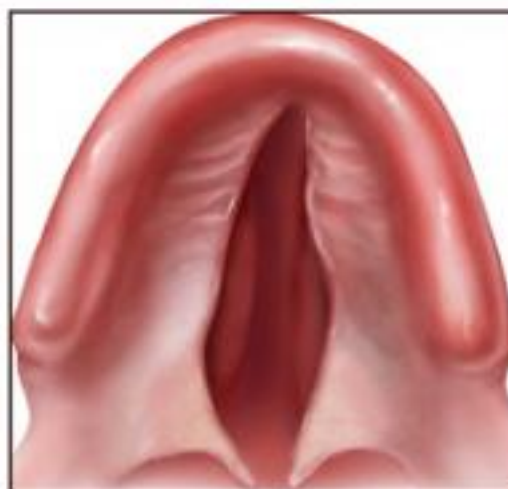
Exista biberoane special concepute pentru sugarii cu despicatura palatina. Se recomanda utilizarea in timpul hranirii a unui obturator, o placa protetica din plastic, care se fixeaza la nivelul cerului gurii si impiedica trecerea laptelui in cavitatea nazala.

Alaptarea cu biberonul dupa extragerea laptelui cu ajutorul unei pompe este foarte utila. Laptele de mama este hrana ideala pentru copil, fiind cea mai completa si mai nutritiva sursa necesara copiilor pana la varsta de 6 luni.

Imagini

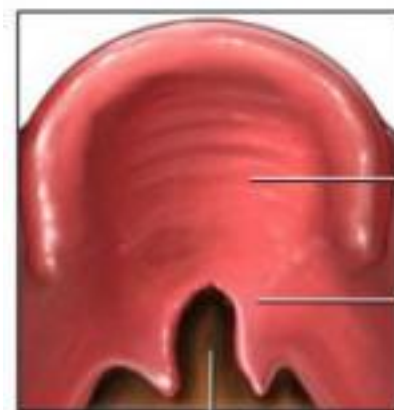


Baby with cleft palate

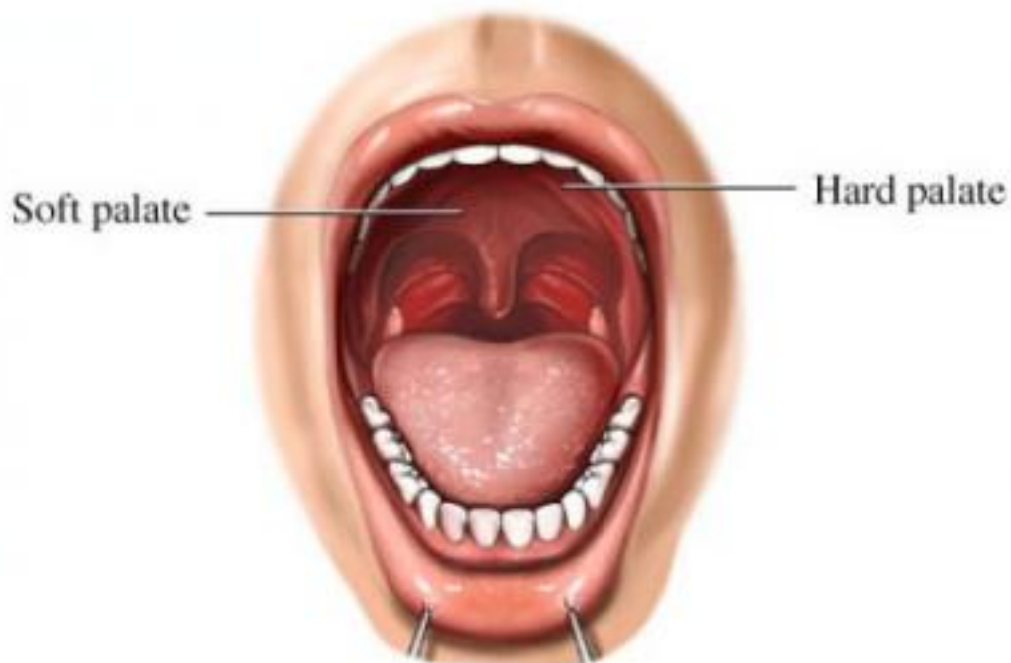


Cleft palate

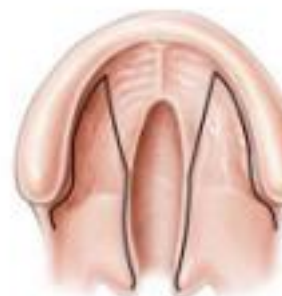Cleft in soft palate



Cleft



Sample



© Royal Children's
Kids Health Inst

- [ORL](#)
- [Pediatrie](#)
- [ANTISEPTICE SI DEZINFECTANTE](#)
- [Dificultati de inghitire](#)
- [Dificultati de vorbire](#)
- [Preparate dermatologice](#)
- [PREPARATE PENTRU TRATAMENTUL RANILOR SI ULCERELOR](#)

Despicatura valului palatin, palatoschizis sau "gura de lup"

Published on Sanatate, medicina, tratament (<http://www.i-medic.ro>)

Source URL:

<http://www.i-medic.ro/boli/despicultura-valului-palatinpalatoschizis-sau-quotgura-de-lupquot>

Links:

[1]
<http://www.i-medic.ro/boli/despicultura-valului-palatinpalatoschizis-sau-quotgura-de-lupquot#tabs-generalitati>

[2]
<http://www.i-medic.ro/boli/despicultura-valului-palatinpalatoschizis-sau-quotgura-de-lupquot#tabs-diagnostic>

[3]
<http://www.i-medic.ro/boli/despicultura-valului-palatinpalatoschizis-sau-quotgura-de-lupquot#tabs-tratament>

[4]
<http://www.i-medic.ro/boli/despicultura-valului-palatinpalatoschizis-sau-quotgura-de-lupquot#tabs-imagini>